

# Zusammenhänge in der Statik der unteren Extremität- am Fuß ist auch ein Bein dran

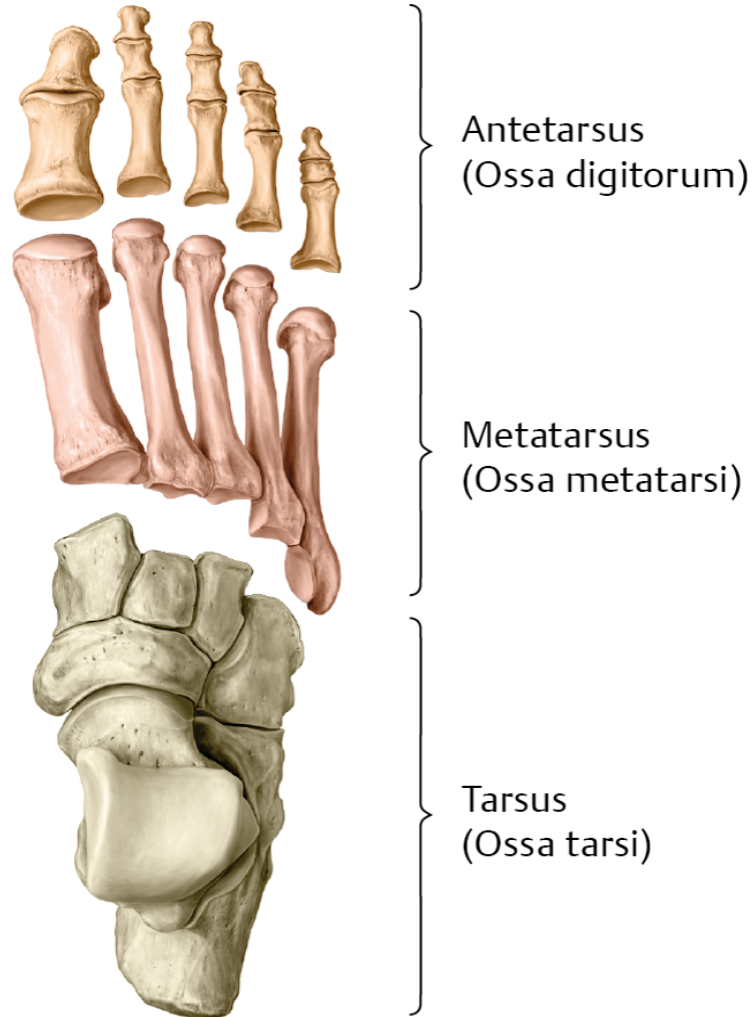
**Praxis für Orthopädie & Bewegung**

**Edda-Lilli Wulle**

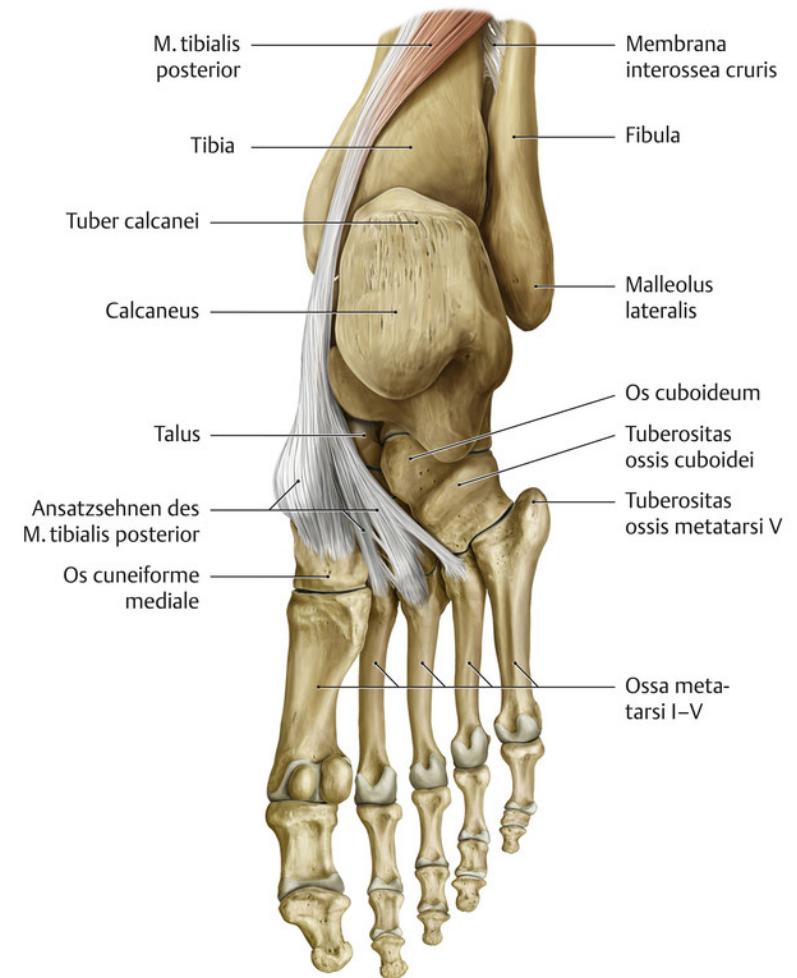
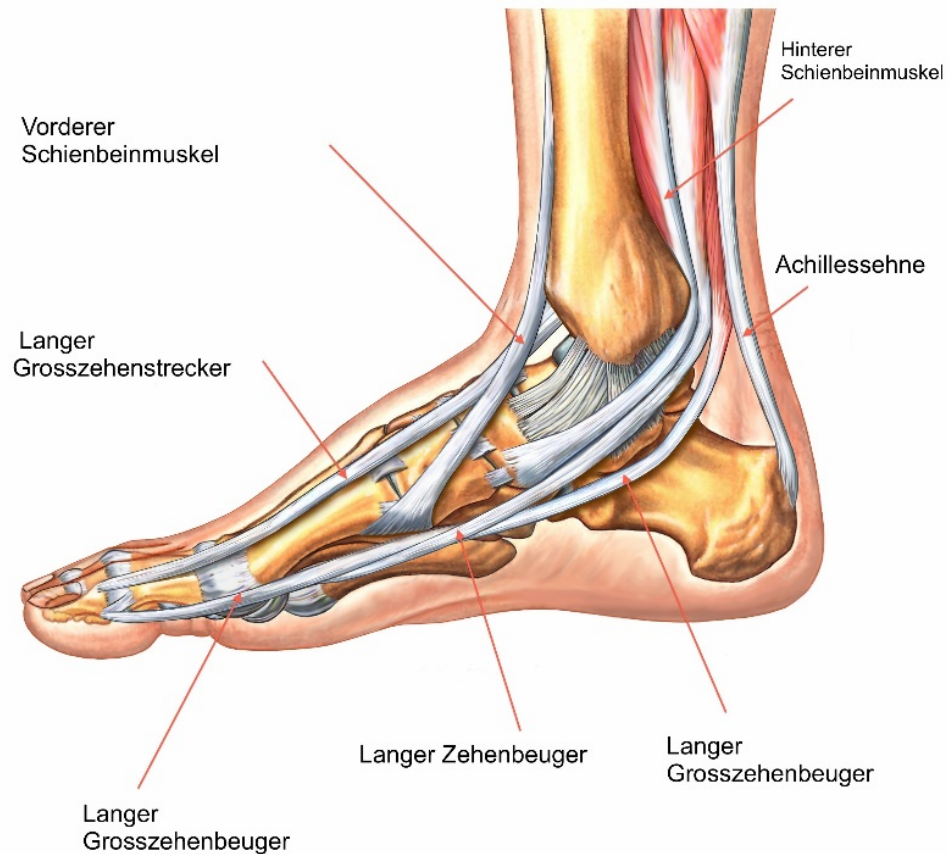
Fachärztin für Orthopädie

Rheinfelden

# Fußknochen

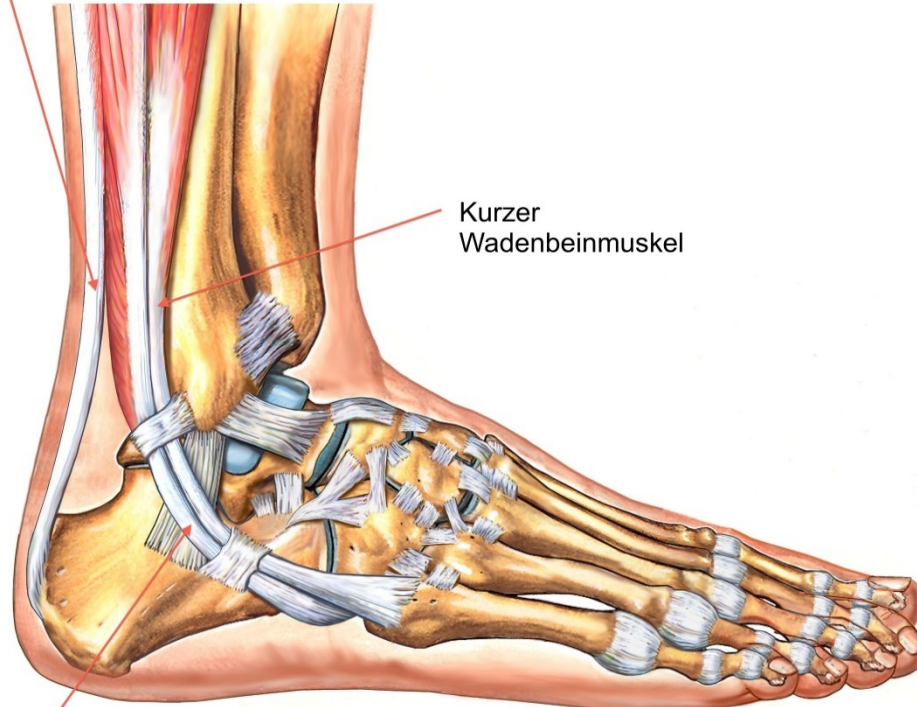


# Fußsteigbügel von medial



# Fußsteigbügel von lateral

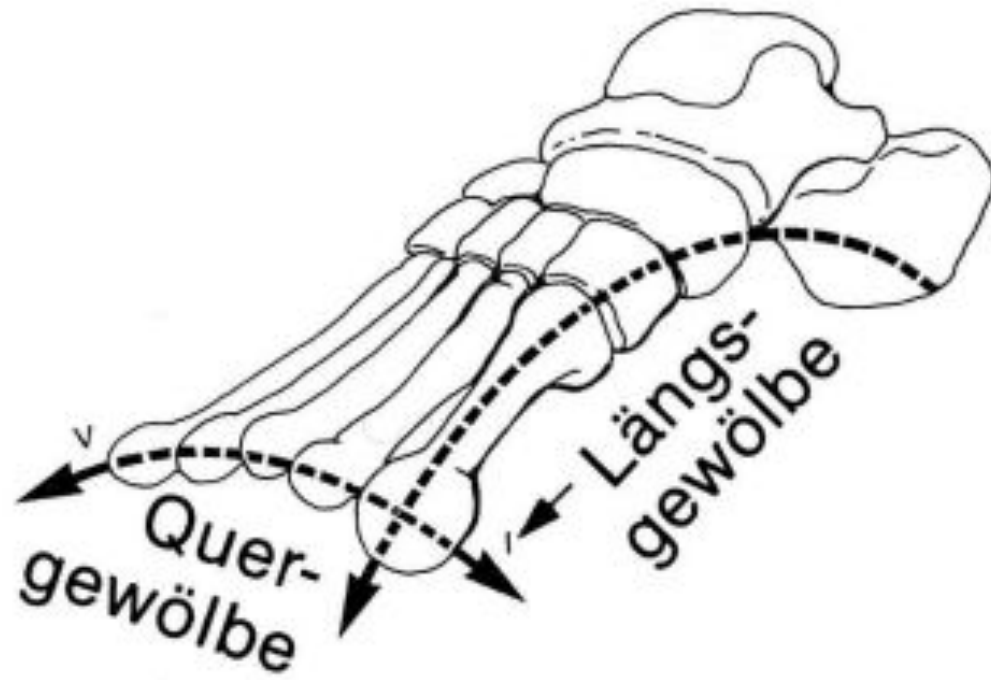
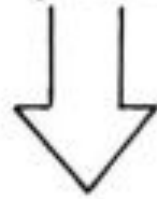
Achillessehne



Kurzer  
Wadenbeinmuskel

Langer  
Wadenbeinmuskel

Körperlast



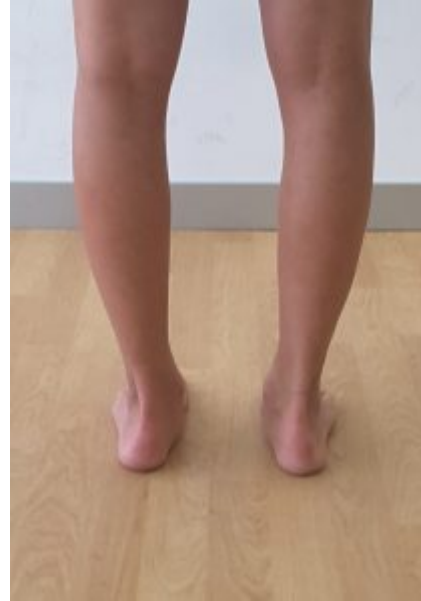„Raus aus der Komfortzone!“

Bitte stehen Sie mal auf (-:

## Varusachse beim Kleinkind



## Knick-Senkfuß und genua vara Jugendlicher



**Einlagen cave:** mediale Abstützung

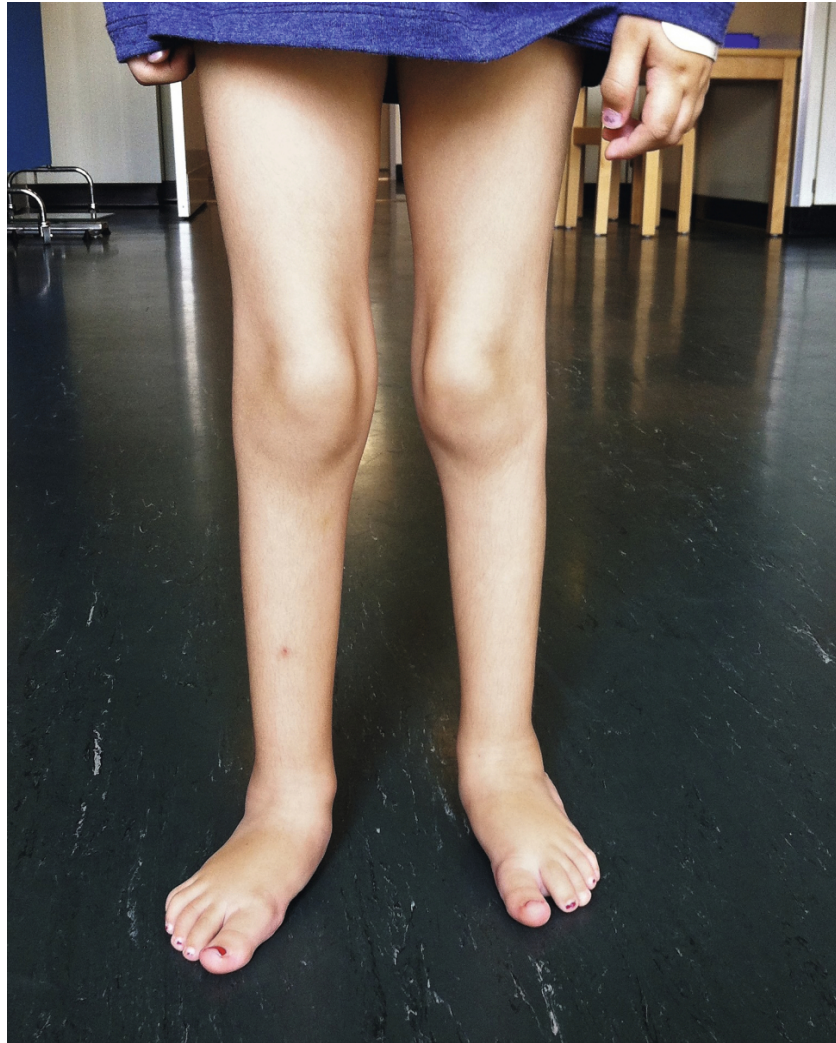

Druckerhöhung medialer Kniegelenksspalt!

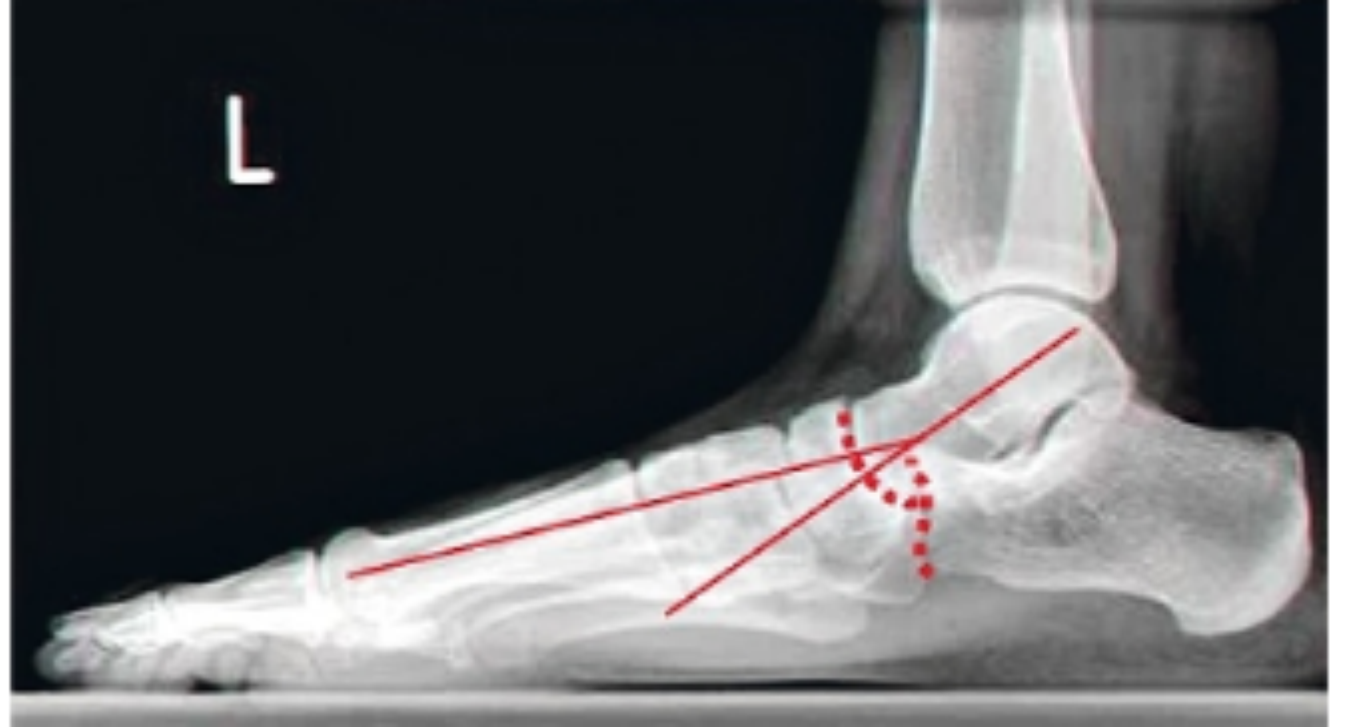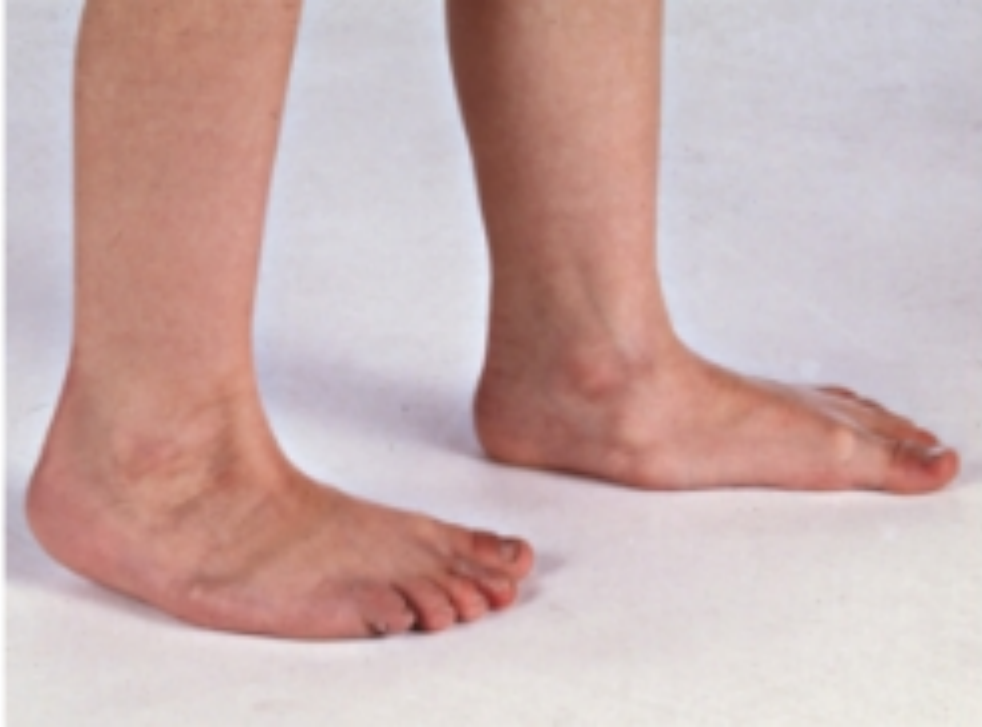Bei offenen Wachstumsfugen: Hemiepiphysiodese



# Knicksenkfuß und genua valga

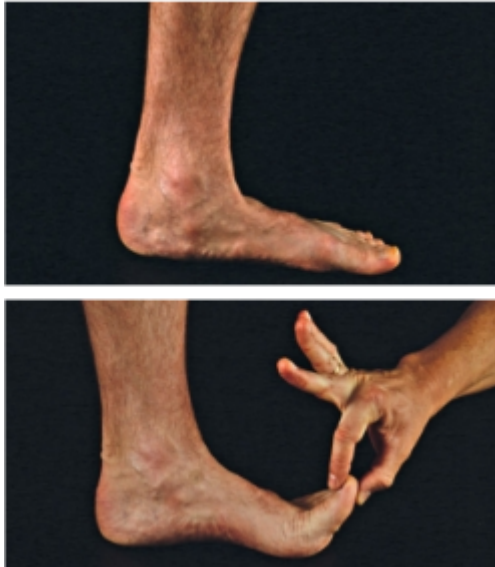

## Röntgen: Knick-Senkfuß

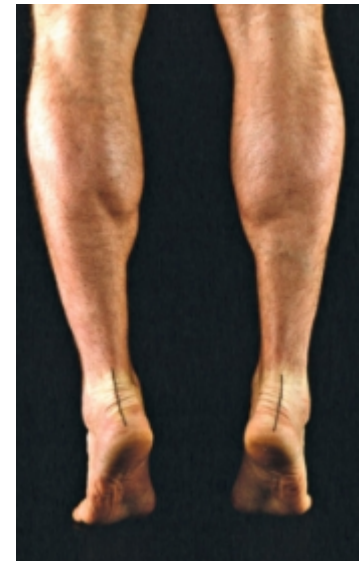
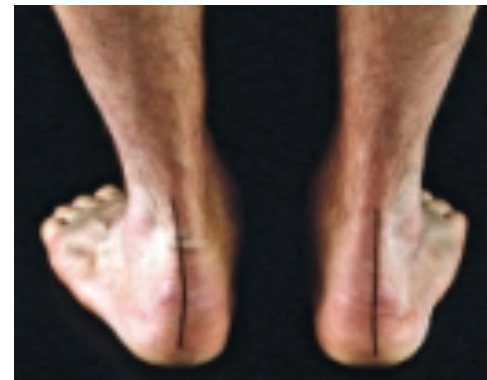
# Klinische Testung: Flexibilität?

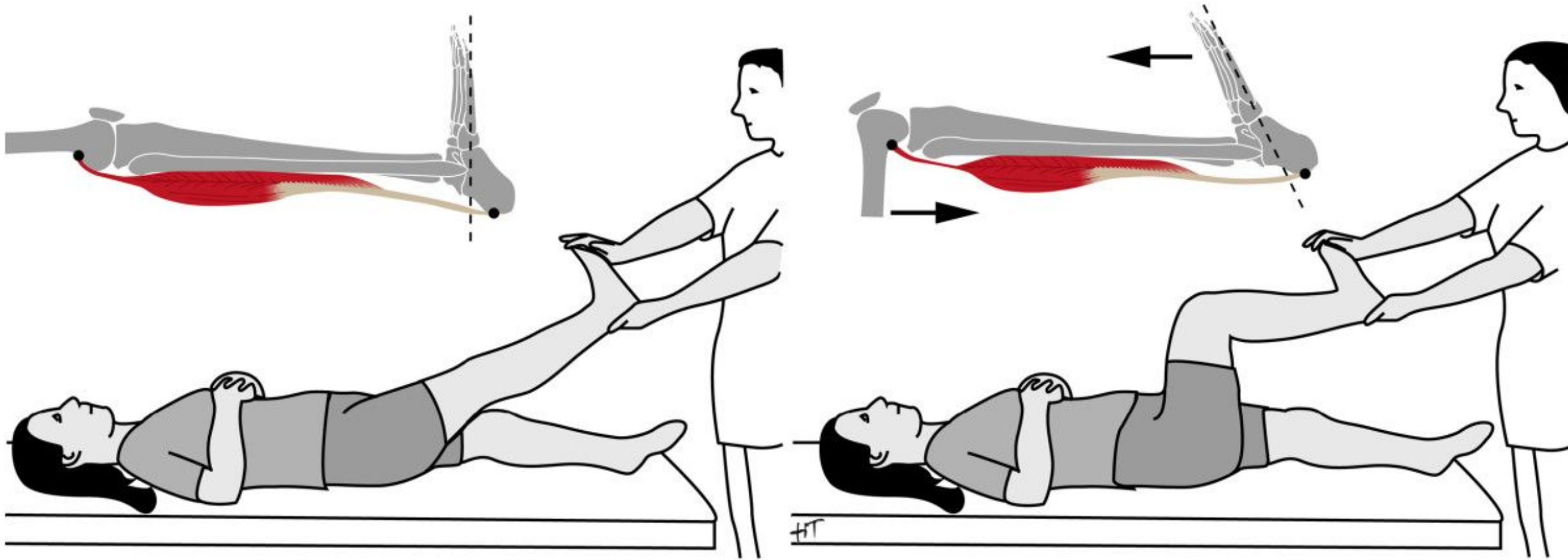
Hübscher-Manöver




Jack-Test



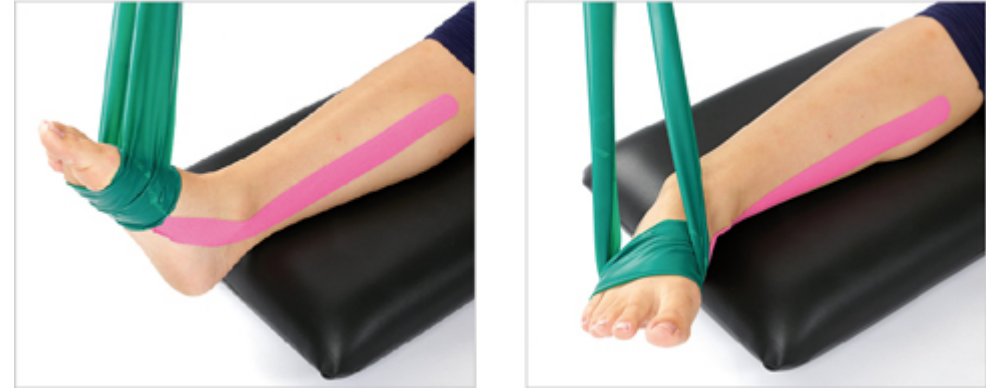# Silfverskjöld-Test



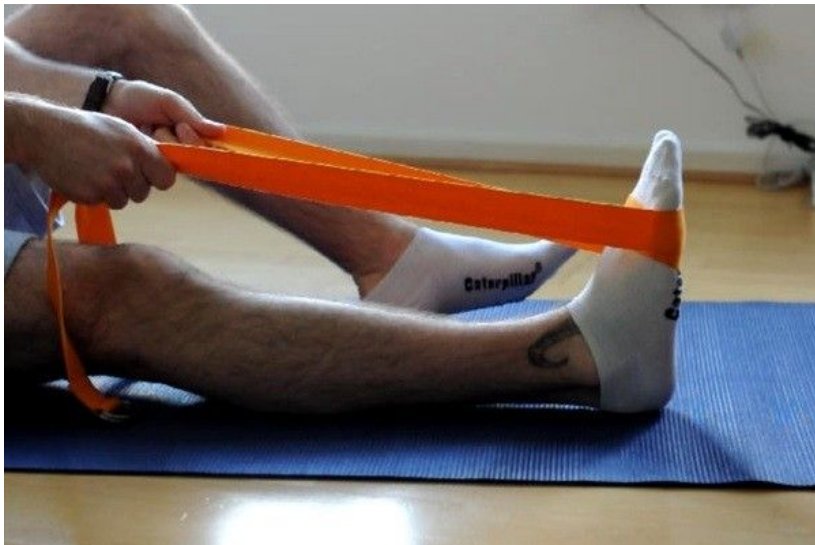Kurzer Fuß nach Janda



Kräftigung tibialis posterior



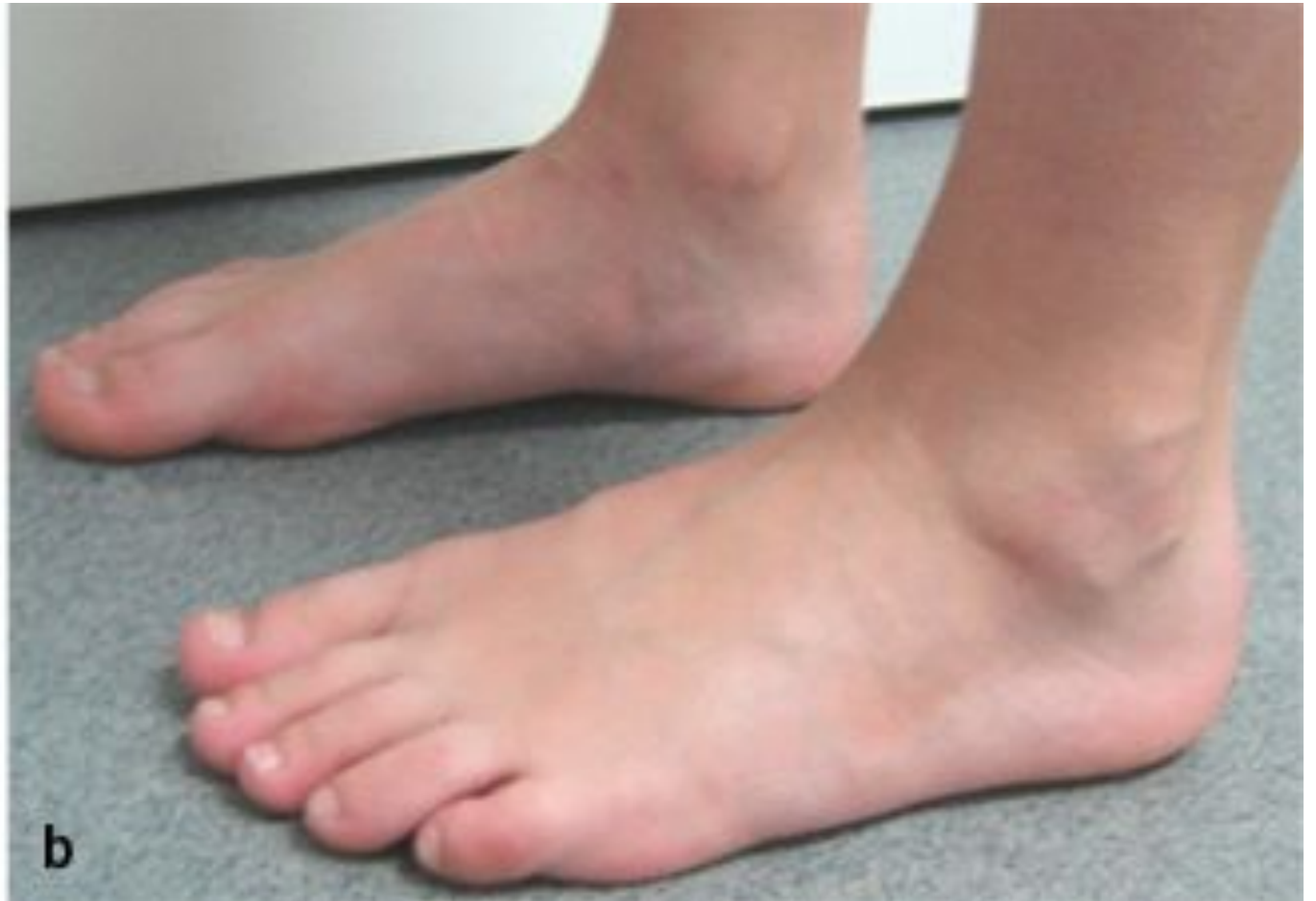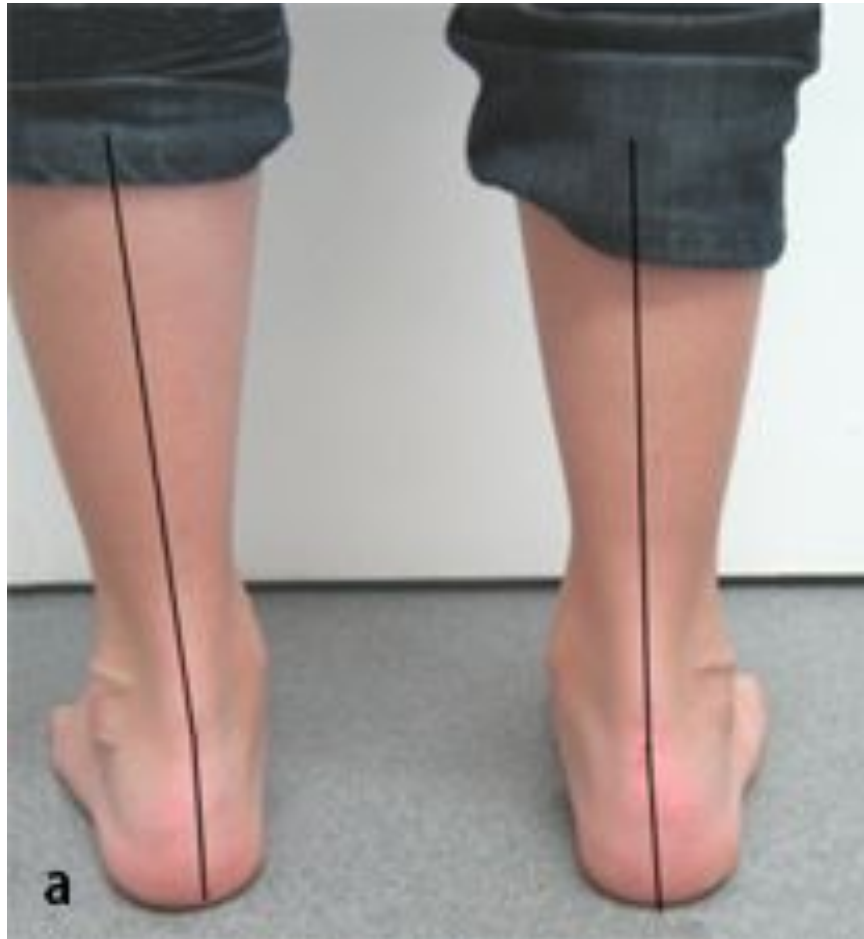Dehnung gastrocnemius



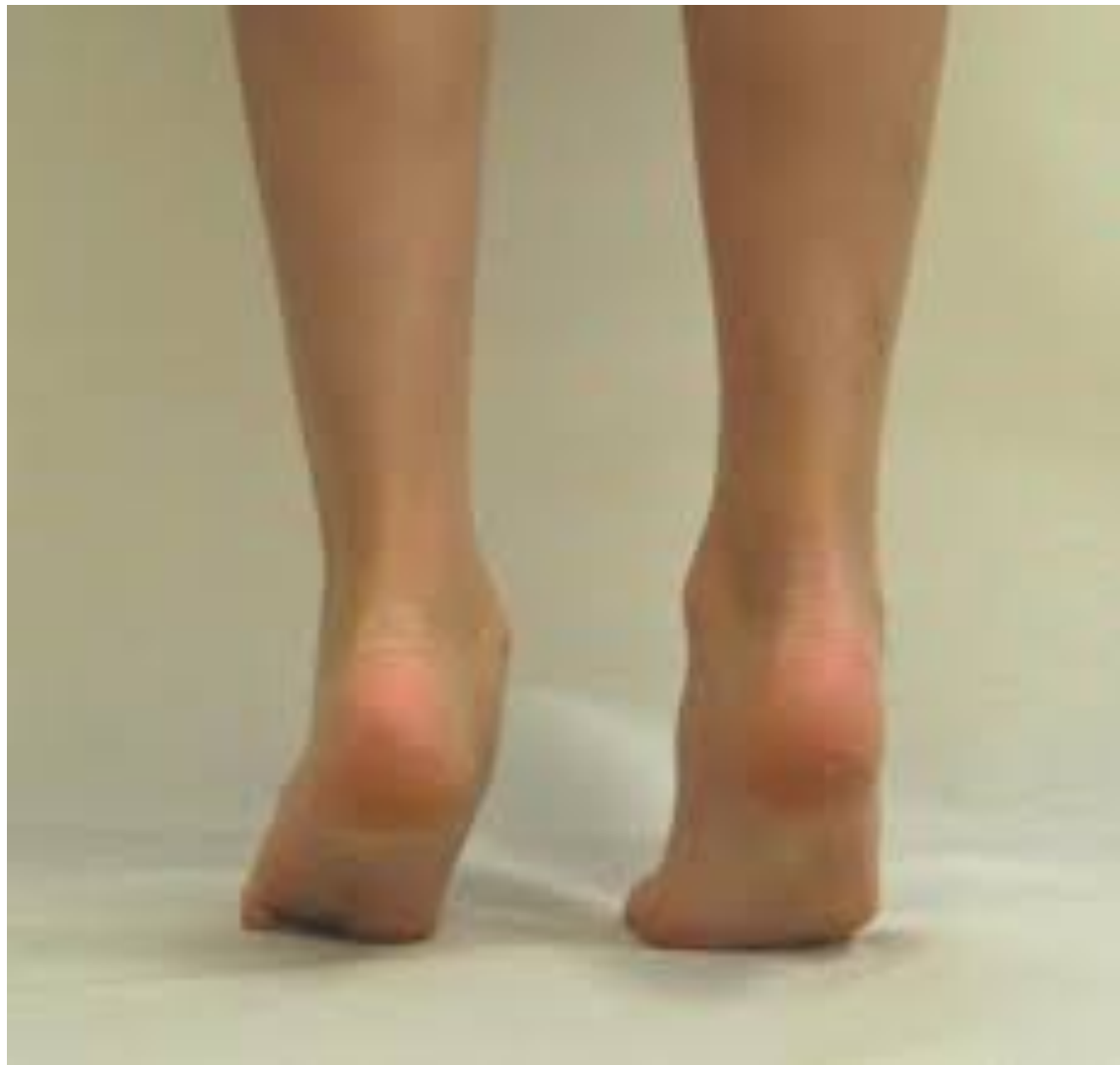Propriozeption



Einseitige Betonung: immer an's SIG denken!

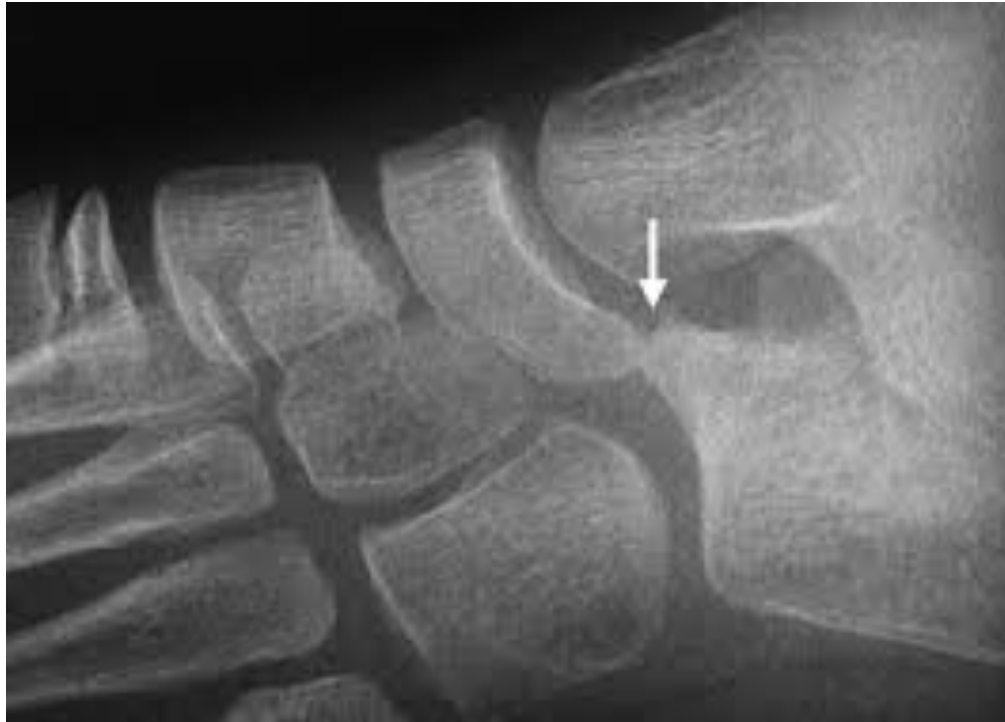

Jack-Test links positiv

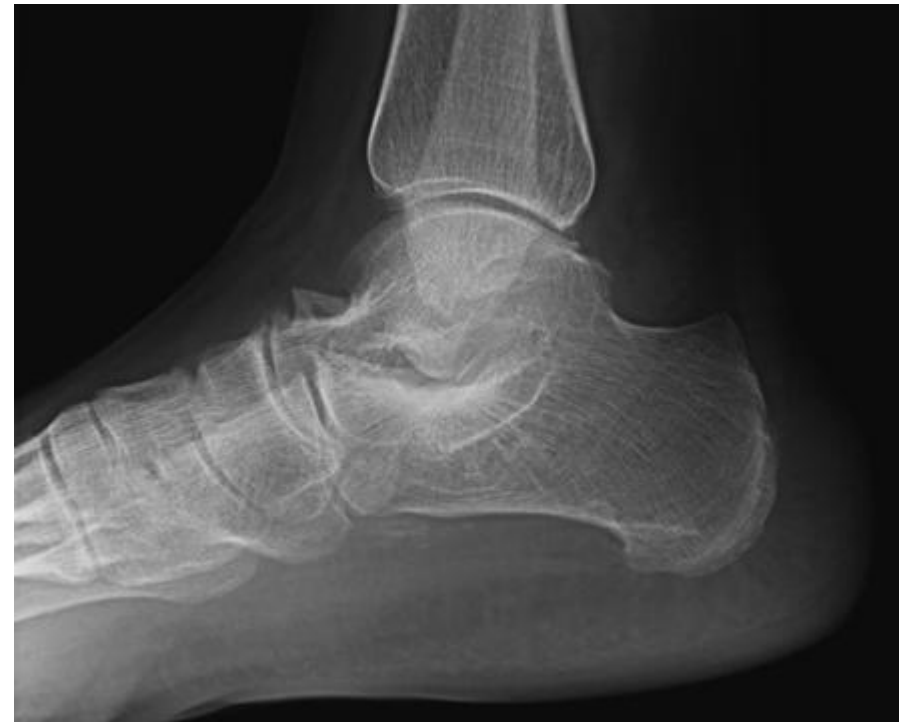

# Coalitionen

Calcaneo-naviculare Coalitio

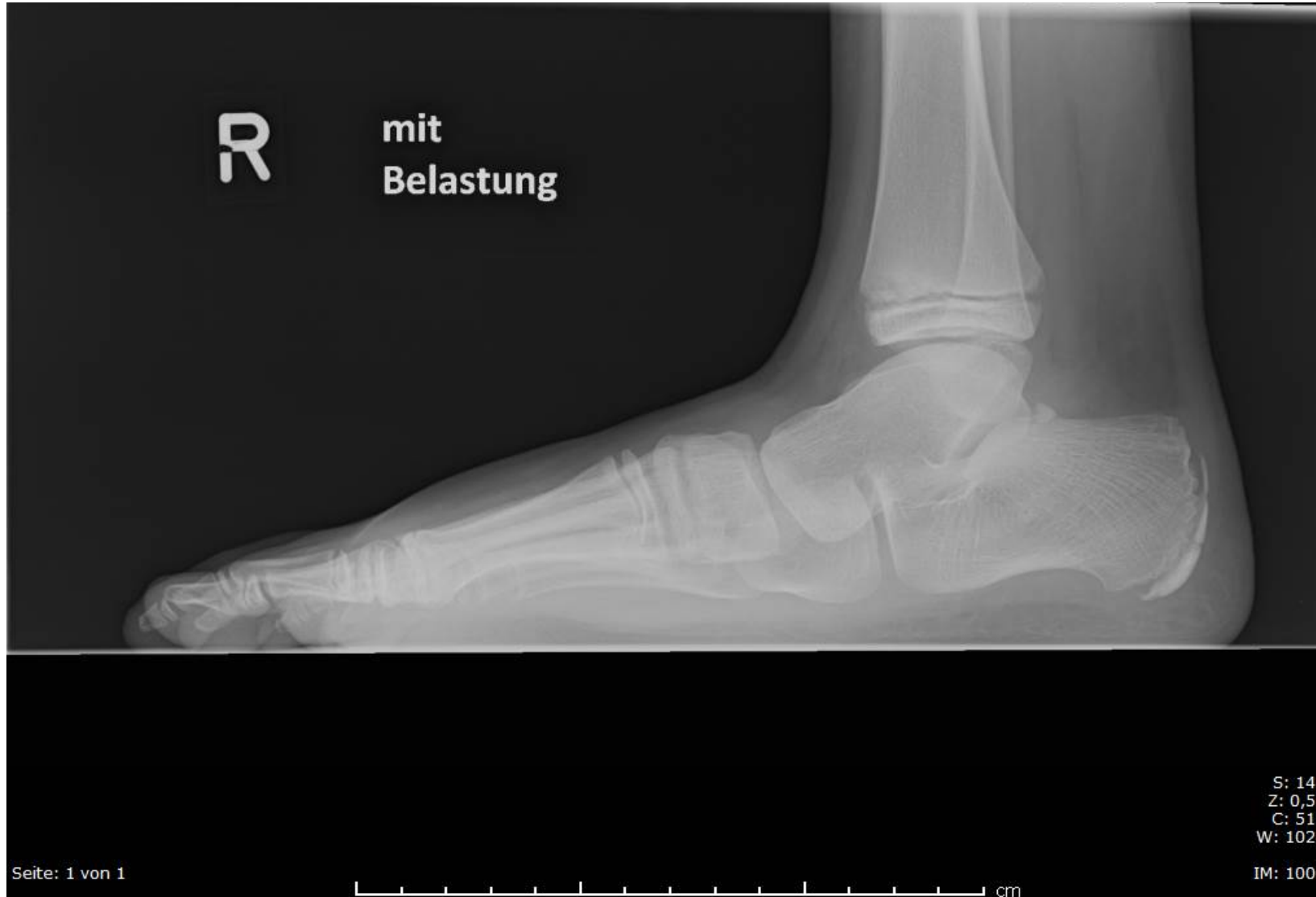

Talo-Calcanear Coalitio

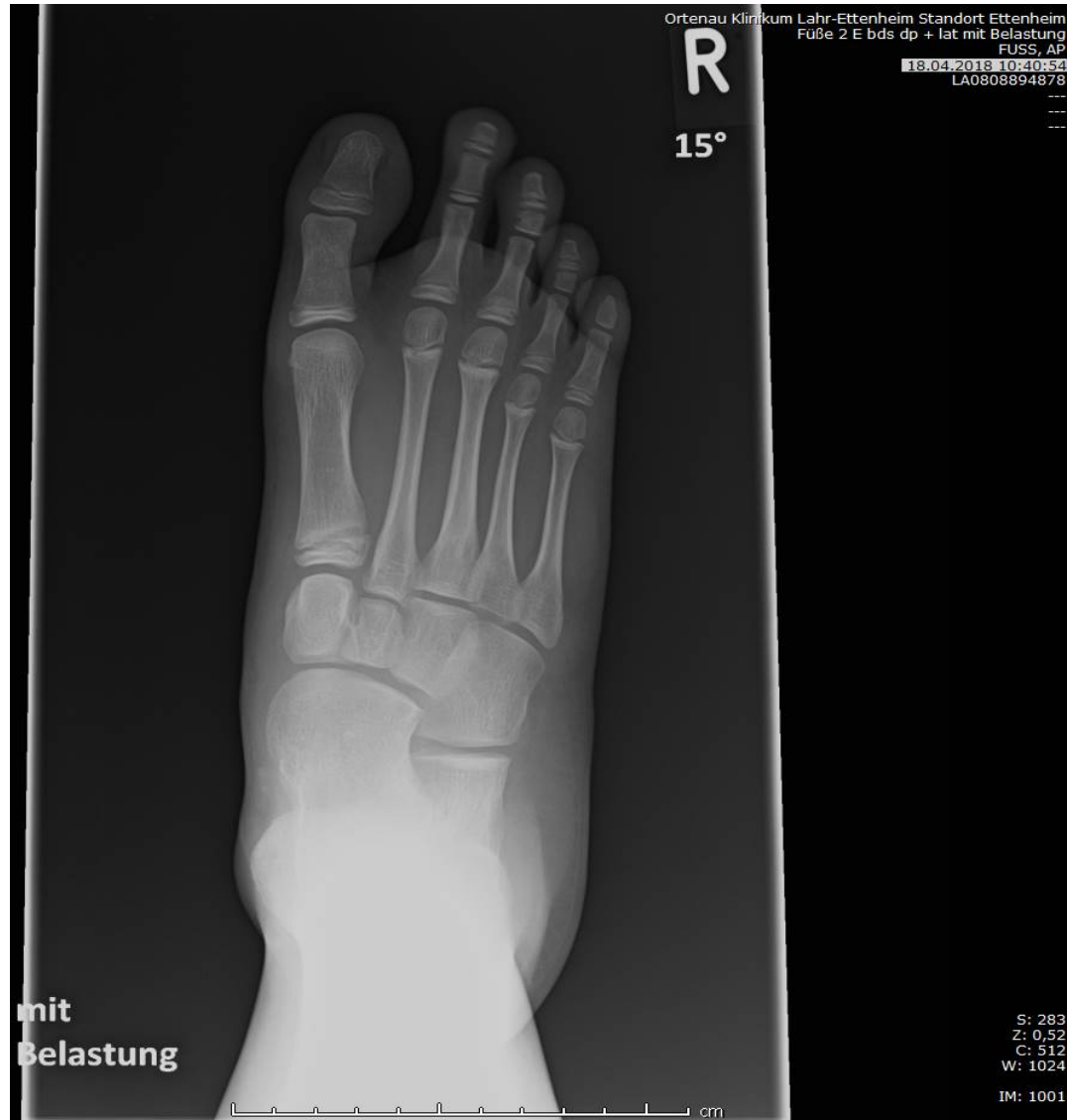



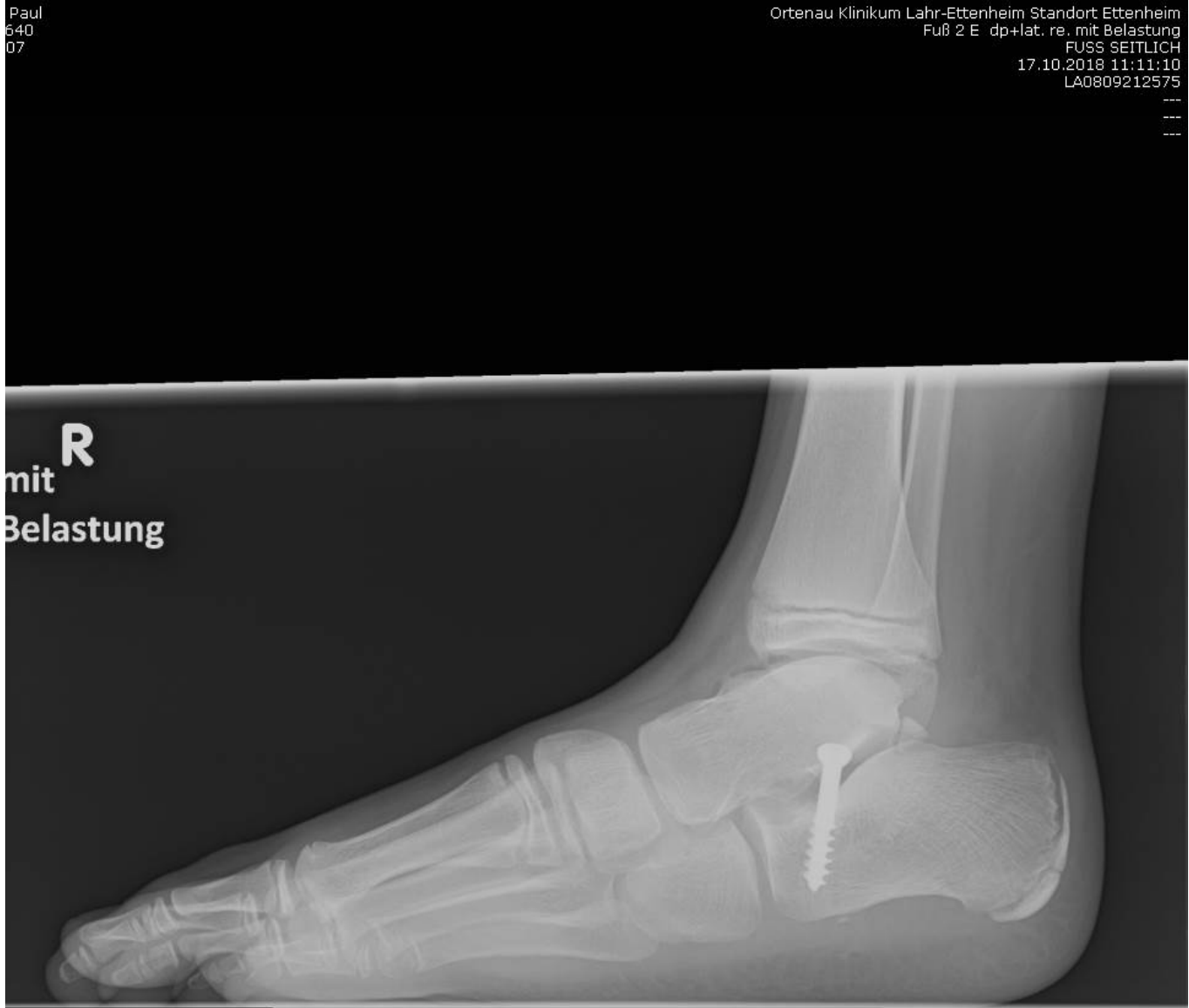# Knicksenkfuß mit talo-navicularer Coalition



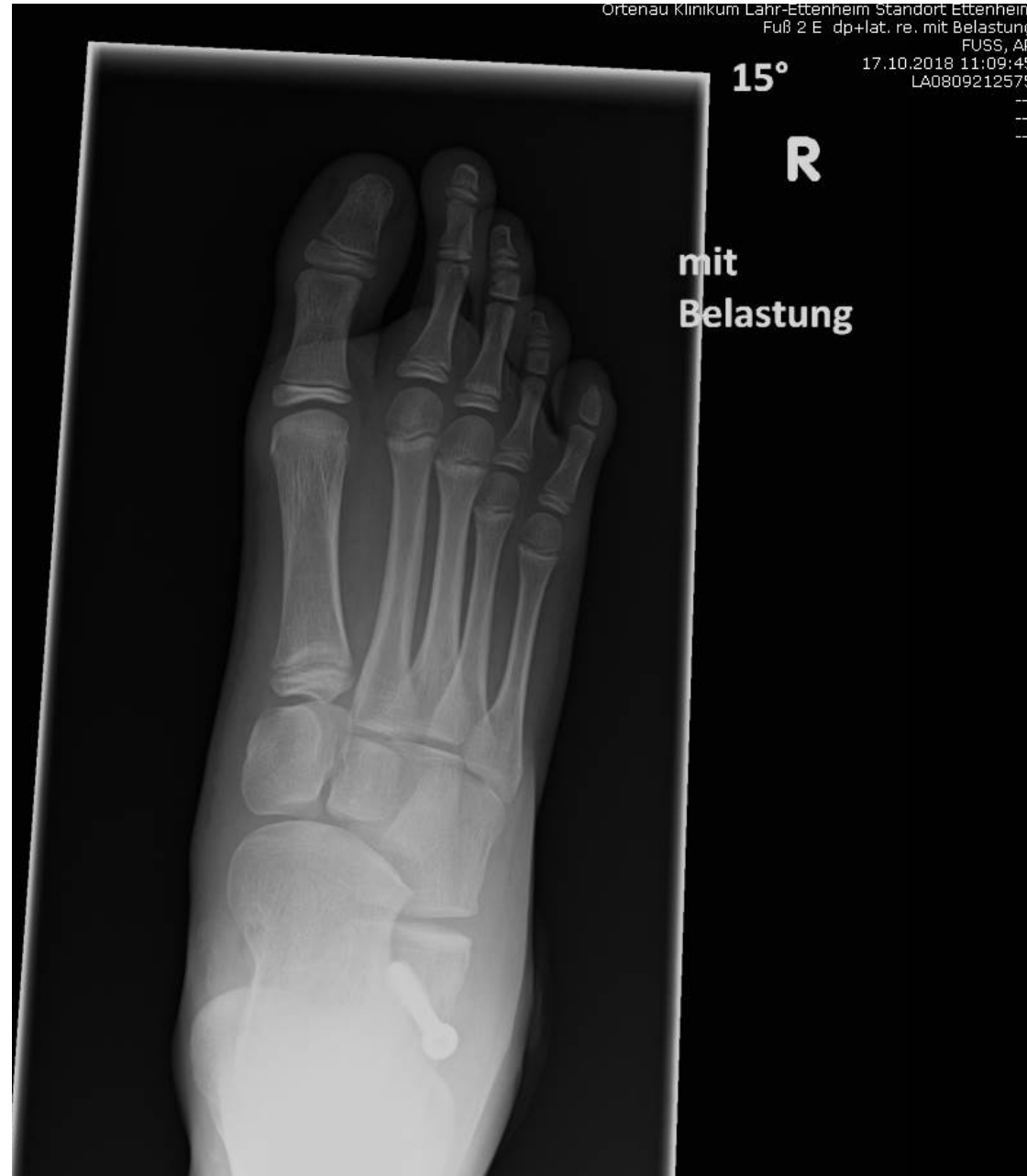# Talo-naviculare Coalitio a.p.



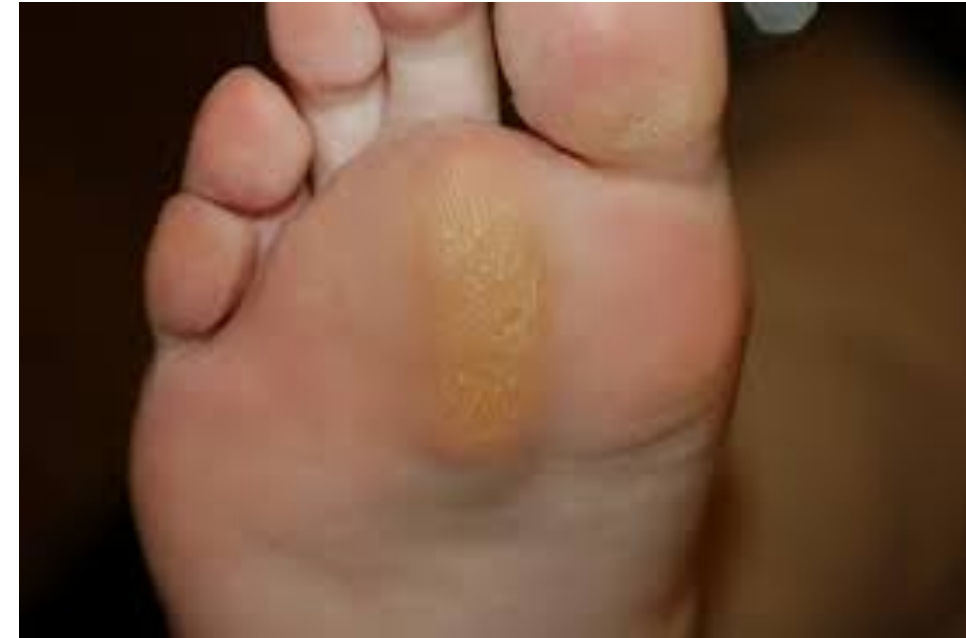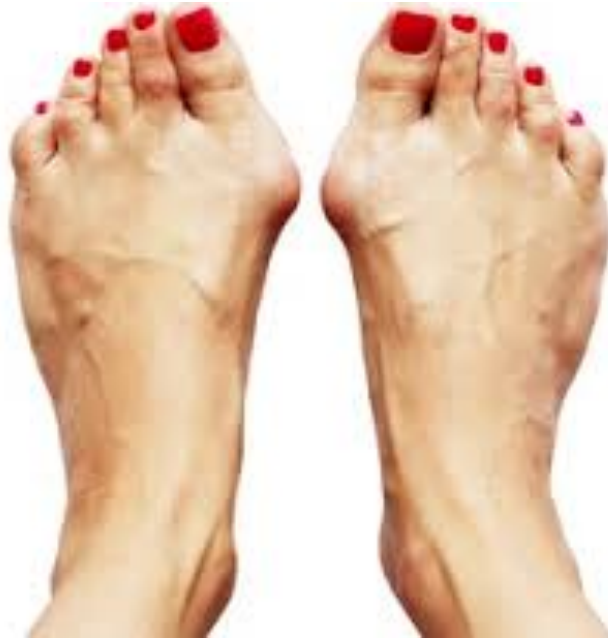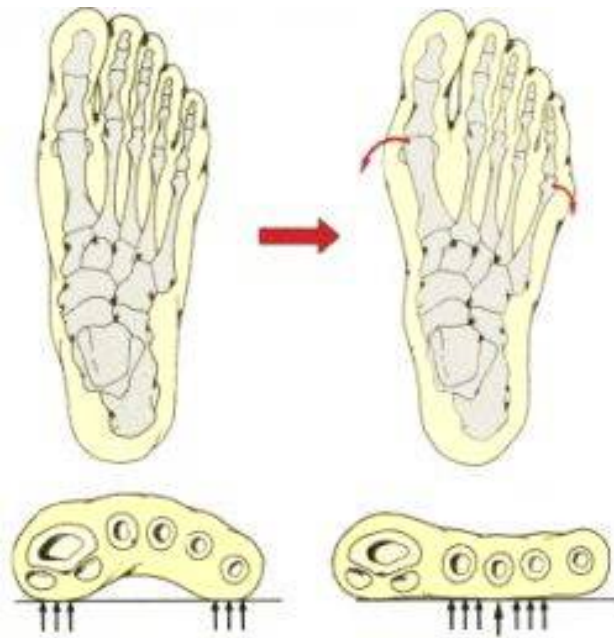
# Post-op: Calcaneus-Stop-Schraube



# Post-op



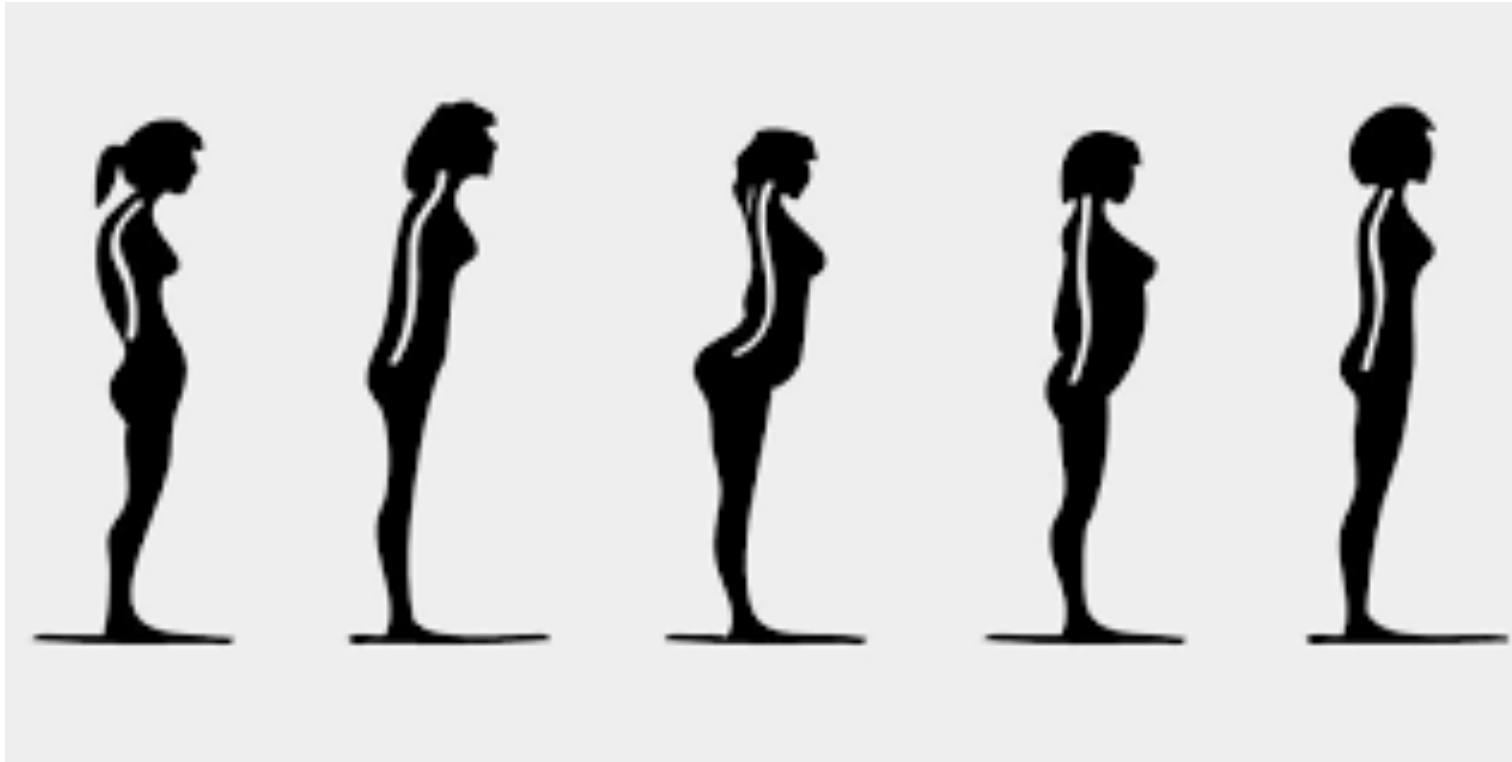
# Spreizfuß und Hallux valgus



„Raus aus der Komfortzone!“

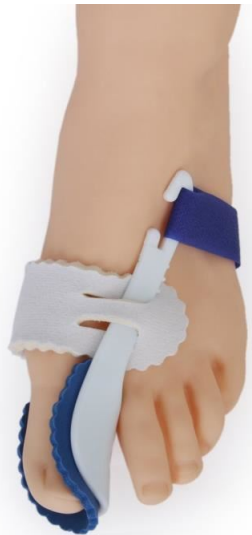Bitte stehen Sie mal auf (-:

# Körperstatik: Vermehrte Vorfußbelastung

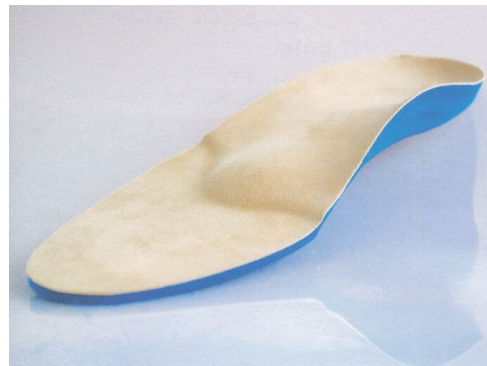

# Konservative therapeutische Optionen

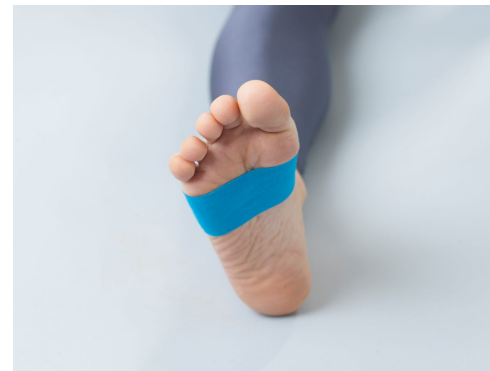Nachtschiene,



Einlage,

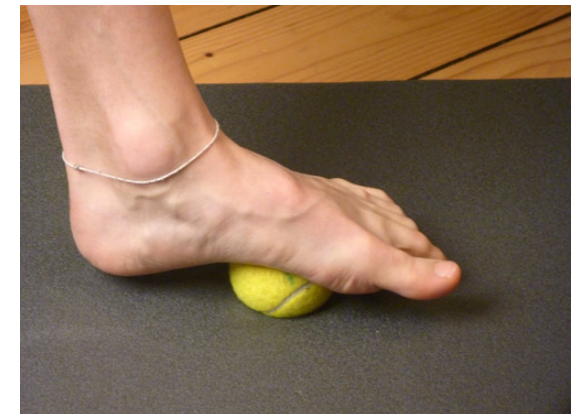

Tapes



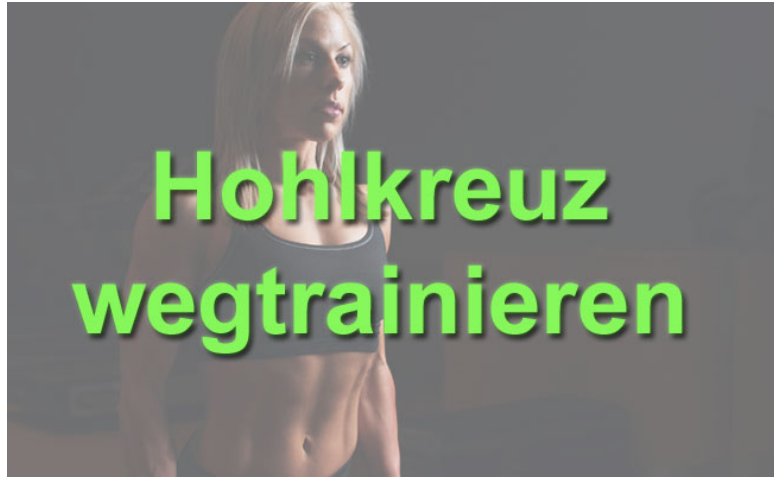- und -

üben-üben-üben!





# Verbesserung der Körperstatik und Propriozeption



Vielen Dank für's Zuhören  
und viel Spaß beim Üben ((-: